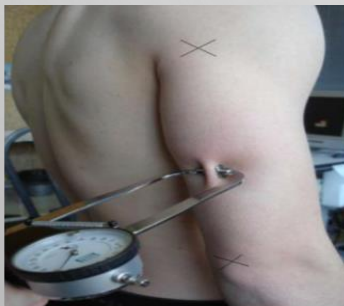
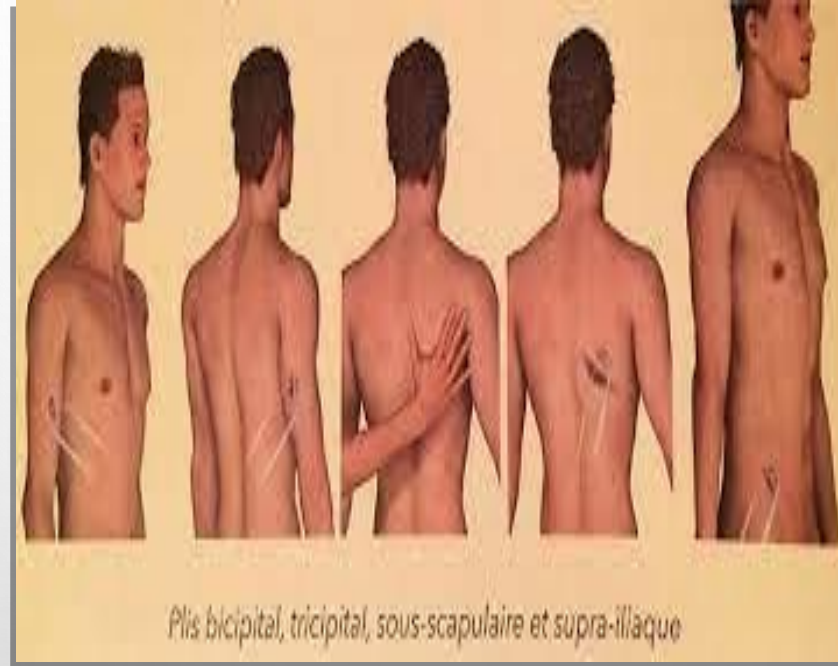
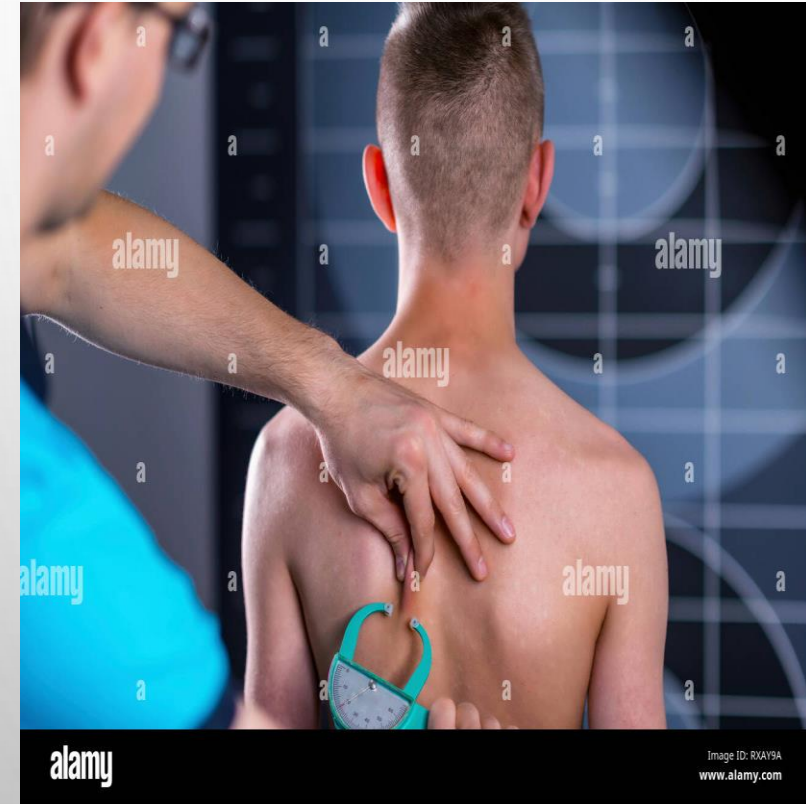
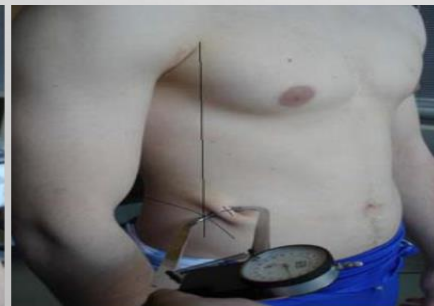LES PLIS CUTANÉS : قياس سمك التنايل الجلدية

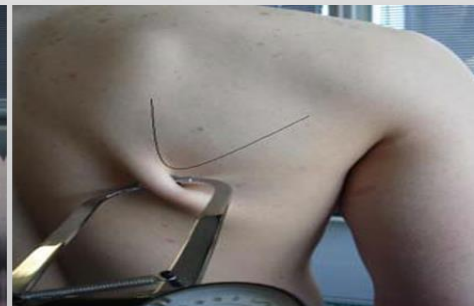السمة الأولى ليمانس جذع مشترك



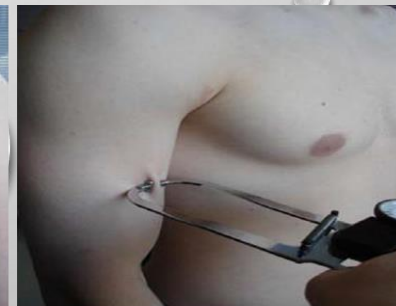Tricipital



Supra-illaque



Sous-scapulaire



Bicipital

كيفية قياس سمك ثنايا الجلد

- 1- تم أولاً تحديد المنطقة التشريحية للموقع المراد قياس سمك طية الجلد عنده بوضوح تام.
- 2- يقوم الفاحص، مستخدماً إحدى بديّة، بوضع السبابة والإبهام على جلد المفحوص، وتكون المسافة بينهما حوالي 6-8 سم .
- 3- يقوم الفاحص بعد ذلك بجذب الجلد وذلك بتقريب السبابة والإبهام نحو بعضهما البعض، ثم ترفع ثنية الجلد بعيداً عن العضلات بحوالي 2-3 سم .
- 4- باليد الأخرى، يقوم الفاحص بوضع فكي الجهاز على ثنية الجلد (بعيداً عن الإبهام والسبابة بمسافة واحدة سم) ثم يرخي (يطلق) الفكين.
- 5- يتم قراءة السمك مباشرة من الجهاز بعد مرور حوالي 2-3 ثواني من وضع الجهاز واستقرار المؤشر
- 6- يتم تكرار القياس على المكان نفسه مرتين أخريين، ثم يؤخذ متوسط القراءات الثلاث (في بعض الحالات، عندما تكون إحدى القراءات بعيدة عن الأخرين، يؤخذ متوسط القراءتين المتسقتين).
- 7- في حالة استمرار المؤشر في الانخفاض بعد كل محاولة يلزم التوقف عن القياس عند هذه المنطقة والعودة إليها مرة أخرى.
- 8- عند الانتهاء من أخذ القراءة يجب تجنب سحب فكي الجهاز مباشرة من فوق الجلد، بل يتم ضغط فكي الجهاز ثم إبعاده برفق عن الجسم، حتى لا يخدش الجلد.

شروط قياس سمك ثنايا الجلد

ولقياس سمك ثنايا الجلد شروط يجب مراعاتها وهي :

- إجراء جميع القياسات على الجانب الأيمن للرج، وخاصة عند استخدام العينات الكبيرة
- إجراء القياس مرتين على كل منطقة قياس ويسجل متوسط القياسين كنتيجة نهائية، ولمزيد من الدقة يمكن أخذ ثلاثة قياسات متتالية على كل منطقة ويحسب متوسطها.
- قبل وخلال عمليات القياس يجب التأكد من كون قوة ضغط طرفي جهاز القياس لا تقل عن 10جم/مم
- يفضل توحيد القائم بالقياس . . ، على أن يكون ملما بأسلوب استخدام الجهاز وأماكن القياس .
- يجب توحيد وقت أخذ القياسات تفاديا لاختلاف درجات الحرارة والمتغيرات الناتجة عن اختلاف المحتوى المائي في الجسم HYDRATION على مدار اليوم .
- قد يوجد تأثير للدورة الشهرية للنساء البالغات على سمك ثنايا الجلد في منطقة أسفل الجذع ، لذلك يفضل تجنب إجراء القياسات عليهن في هذه الفترة .
- يجب تحديد أماكن القياس باستخدام قلم فلومستر (أو أي أداة أخرى تسمح بإزالة العلامة بسهولة بعد إجراء القياس) مع مراعاة ما إذا كانت الثنية الجلدية **عموية** أو **مائلة** .

-مراعاة أن يكون وضع جسم المختبر أثناء القياس مطابقا للتعليمات ، وكذلك العضو أو الجزء الذي يتضمن منطقة القياس المستهدفة .

- مراعاة الأسلوب السليم لإجراء عملية القياس من حيث مسك الجهاز (باليد اليمنى) ومسك الثنية الجلدية (باليد اليسرى) وفقا للتعليمات .

وطريقة القياس تتم عن طريق مسك الجهاز باليد اليمنى ، ثم منطقة القياس بأصابع اليد اليسرى في شكل تجميع لطبقات الجلد دون العضلات ، حيث تجذب للخارج ، وتجلس المنطقة المجمعة بواسطة طرفي الجهاز ، الذي يعبر مؤشره مباشرة عن سمك المنطقة المقاسة ، وإذا كان الجهاز بدون مؤشر فإنه يكون عادة قابلا للتثبيت في الحجم الذي تم عليه القياس ، على ان يقوم القائم بالقياس بحساب المسافة بين طرفي الجهاز بموازاتها بمسطرة مدرجة بالسنتمتر او البوصة.

LES P LIS CUTANÉS

Pli sous scapulaire : Dans la région du dos sous l'angle inférieur de l'omoplate droite.

Pli supra iliaque : Sur la face antérieure de l'abdomen au niveau de l'épine iliaque, sur la partie antéropostérieure.

Plis de l'abdomen : Sur le côté droit à environ 5 cms du nombril.

Pli bicipital : Au-dessus du biceps, à peu près au milieu du bras.

Pli tricipital : Au niveau du triceps, à peu près au milieu du bras.

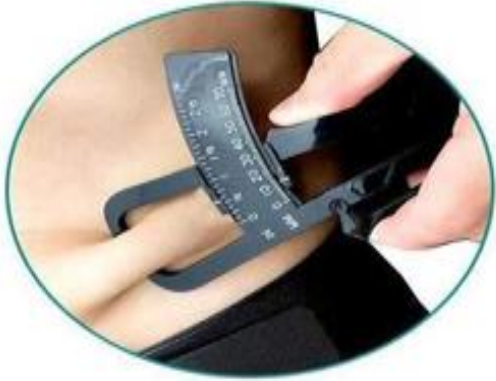Pli de l'avant-bras : Sur sa face antérieure.

Pli de la main : Sur sa face dorsale, au niveau de la moitié du troisième métacarpien. Ce pli est un pli de contrôle car il est caractérisé par l'épaisseur de la peau sans la couche du tissu sous cutané.

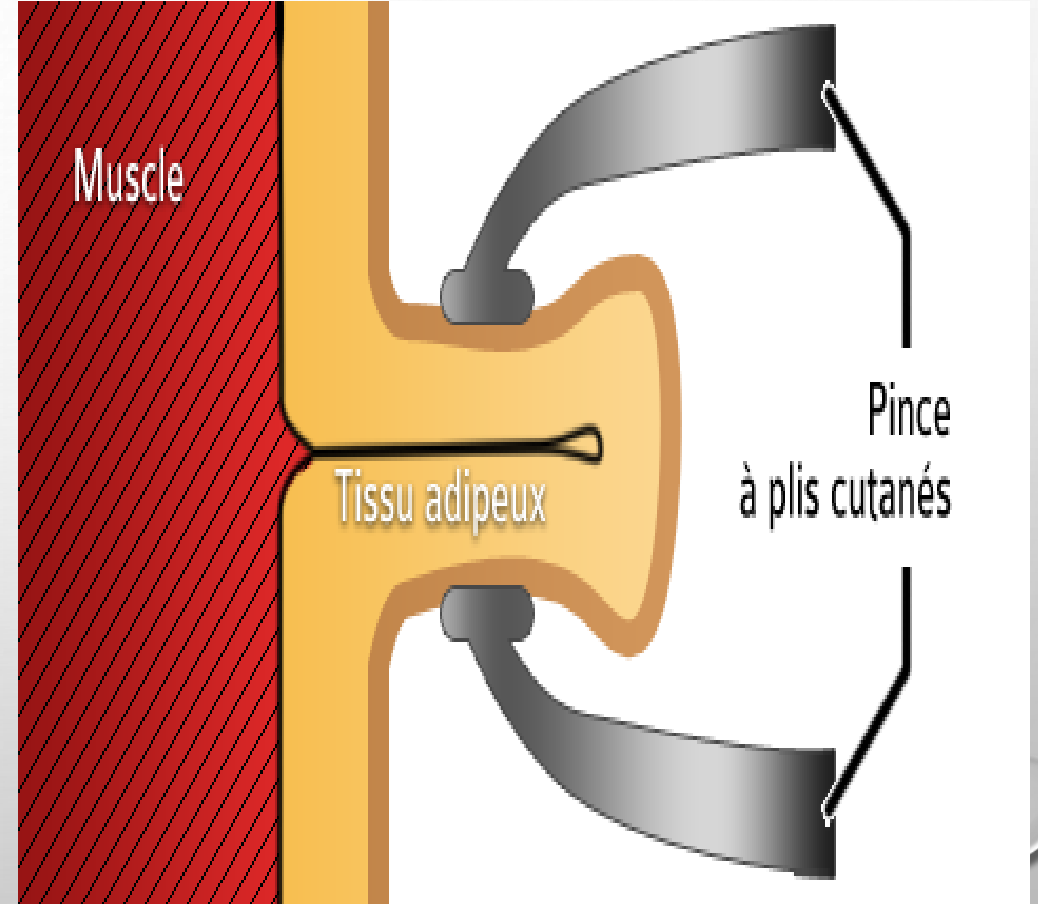
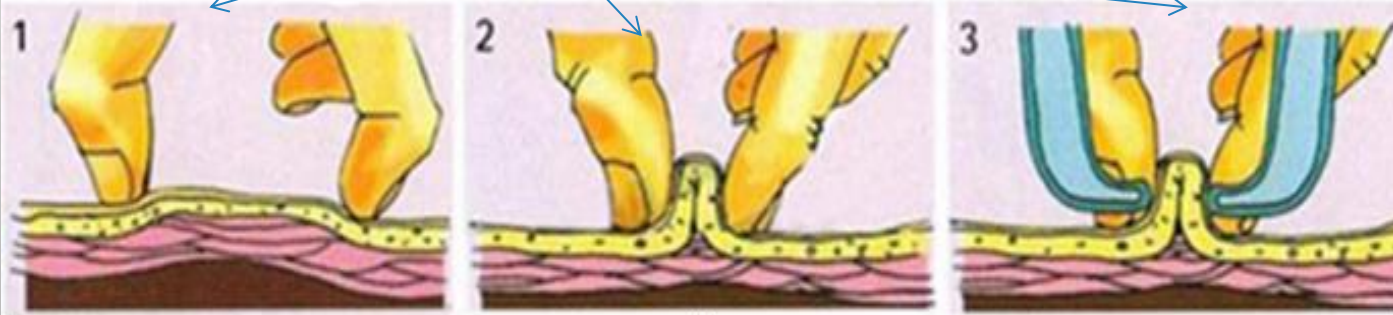
Pli de la cuisse : Au-dessus du droit antérieur du quadriceps.

Pli de la jambe : Près sur la face postérieure de la jambe droite au niveau du muscle jumeau de la jambe.

نموذج لقياس سمك ثنأيا الجلد

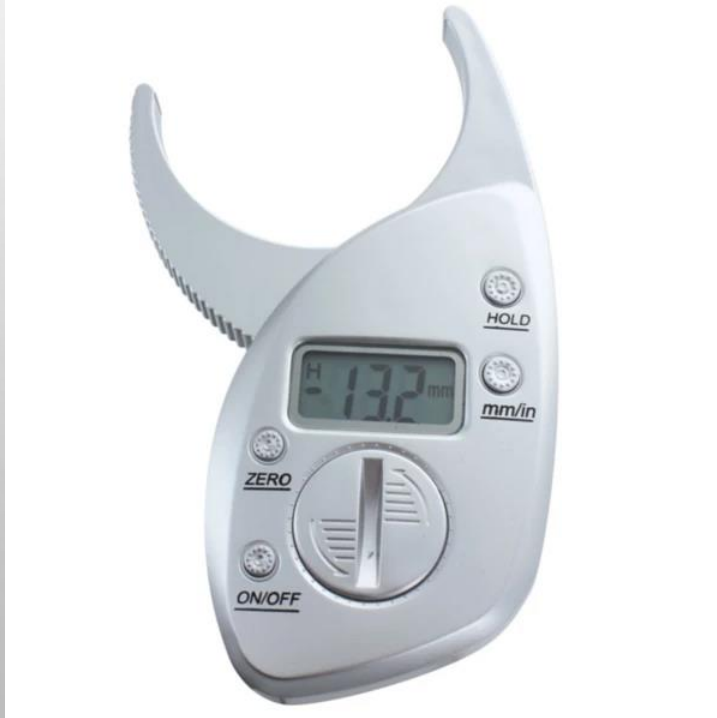

خطوات القياس




أجهزة قياس سمك ثنايا الجلد

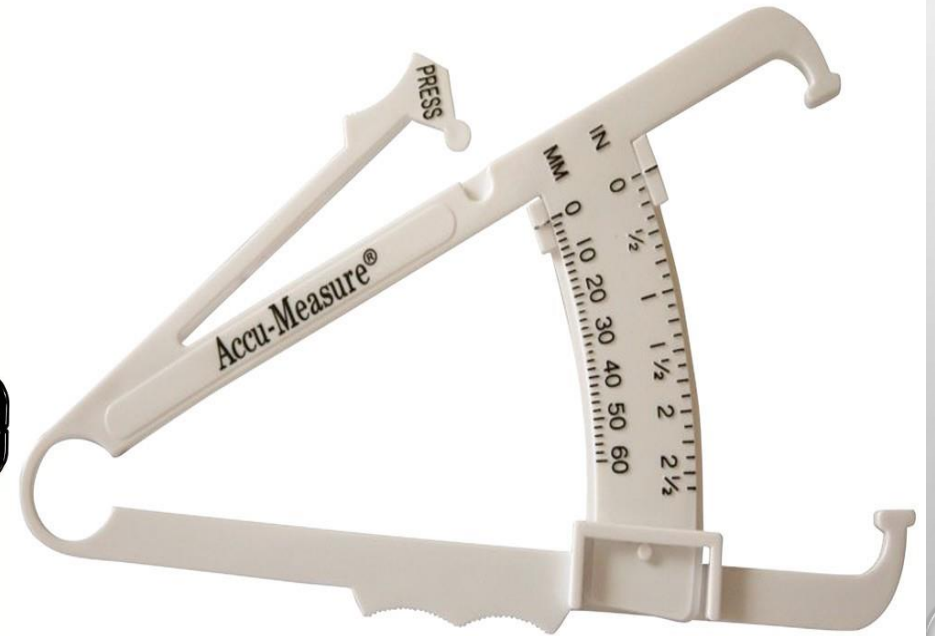Pince à pli cutané électronique



Calipers basic



Compas Pince



PINCE À PLIS CUTANÉS HARPENDEN

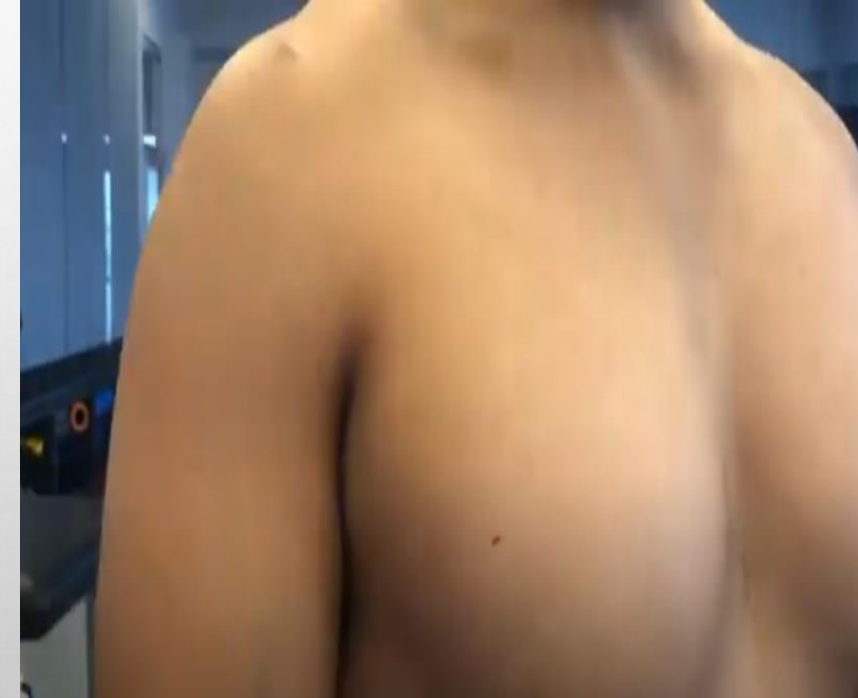
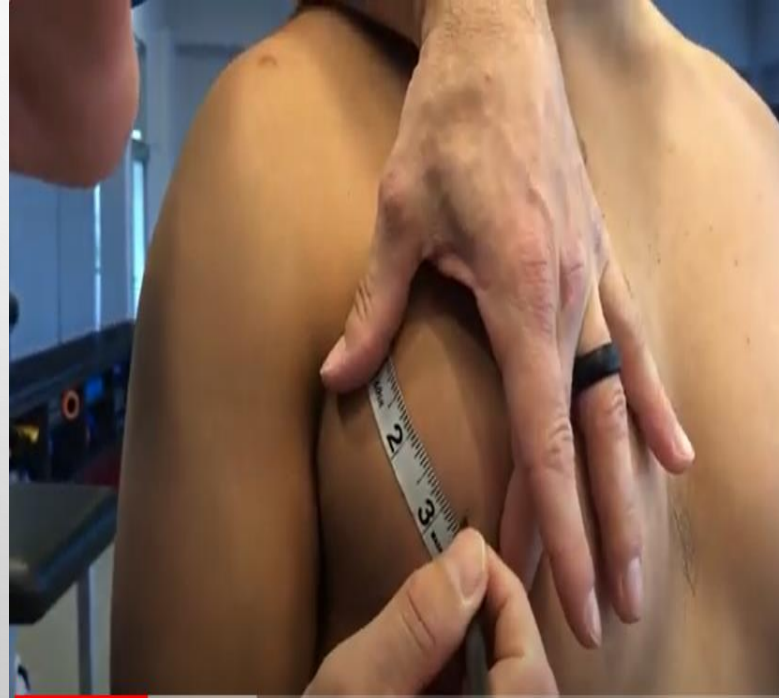
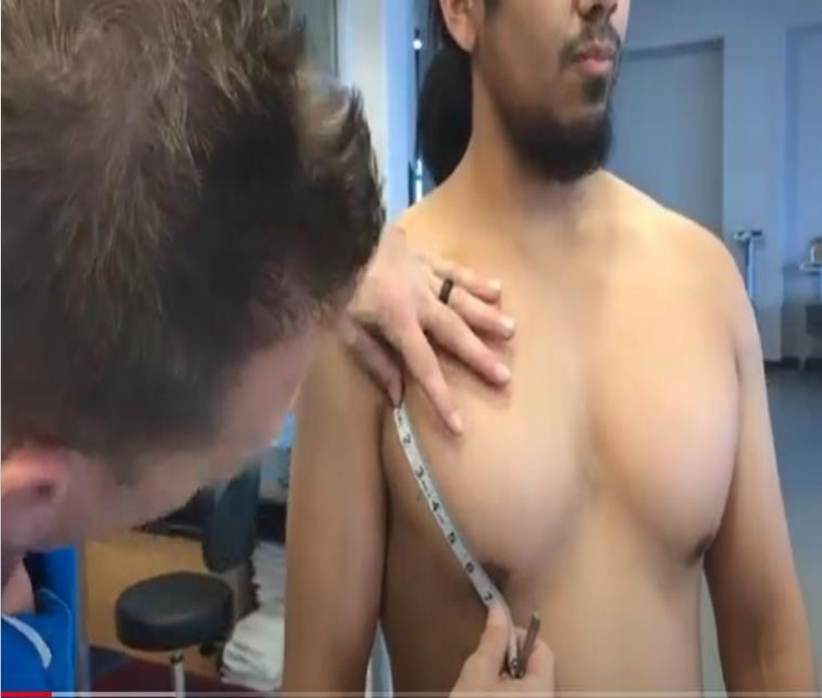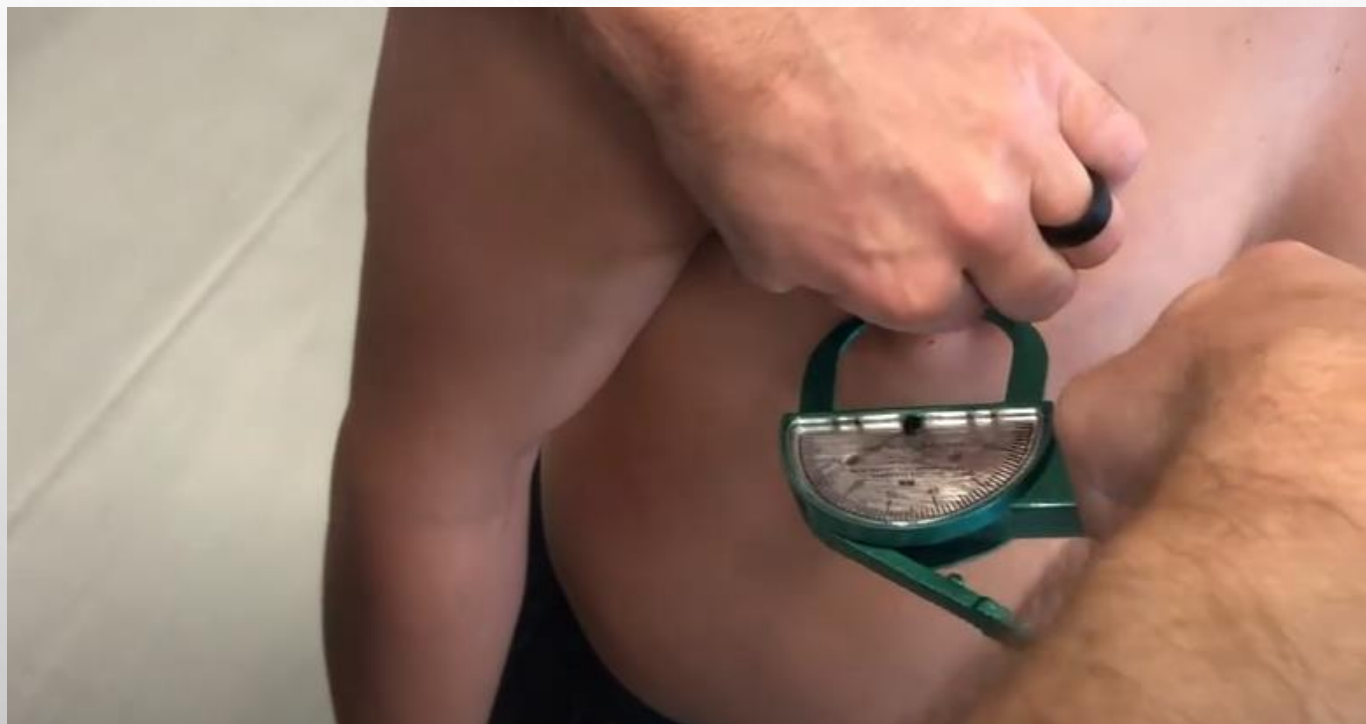LANGUE PINCE À PLIS CUTANE



سمك ثنايا الجلد عند الصدر

- اختيار هذا القياس ليكون ضمن متغيرات معادلات التنبؤ لكثافة الجسم، وموقعه يكون بين حملة الثدي وطيبة الجلد الابطي الأمام. ثنية مائلة.

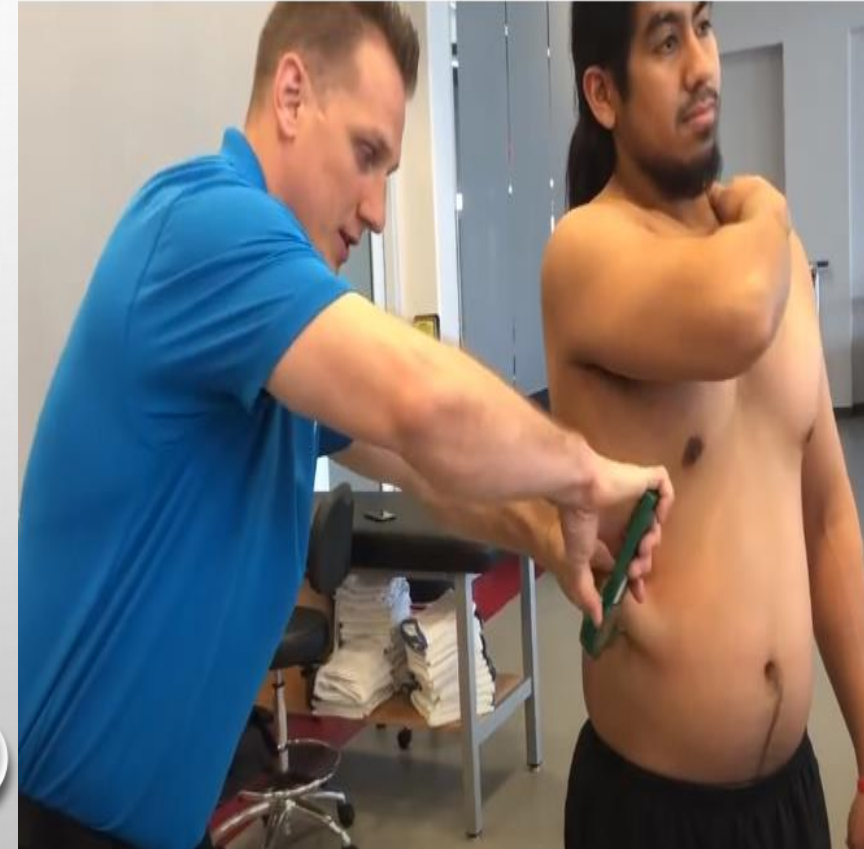
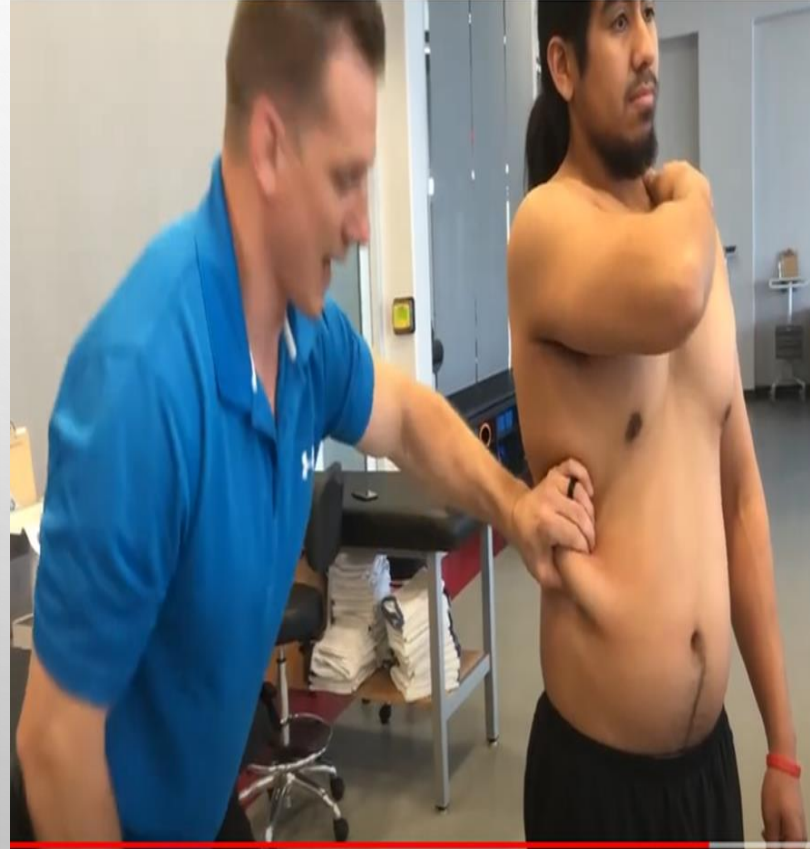
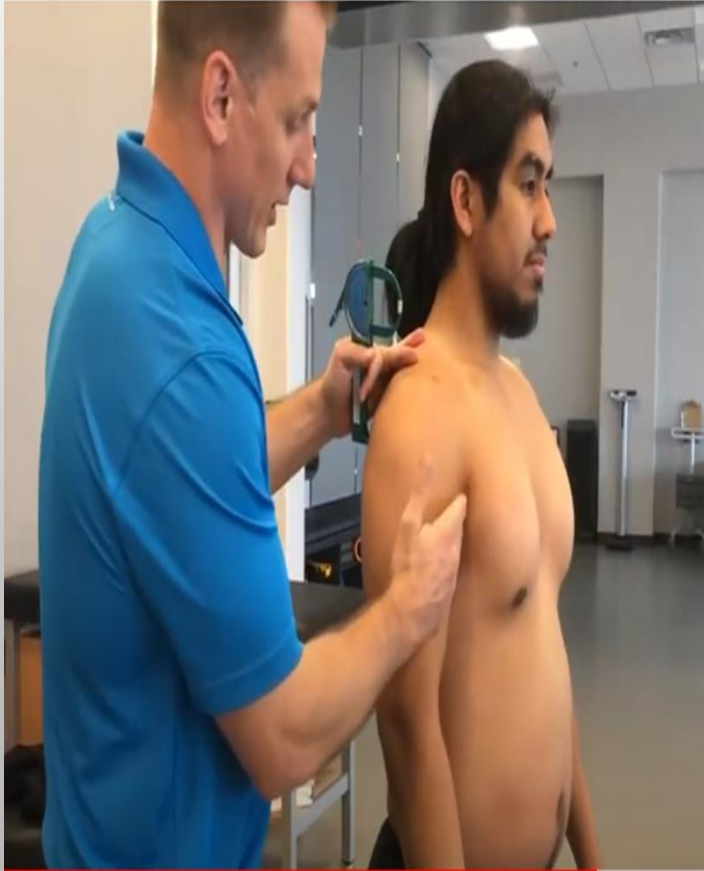


سمك ثنايا الجلد أعلى الحرقفة:

Pli supra iliaque : Sur la face antérieure de l'abdomen au niveau de l'épine iliaque, sur la partie antéropostérieure.

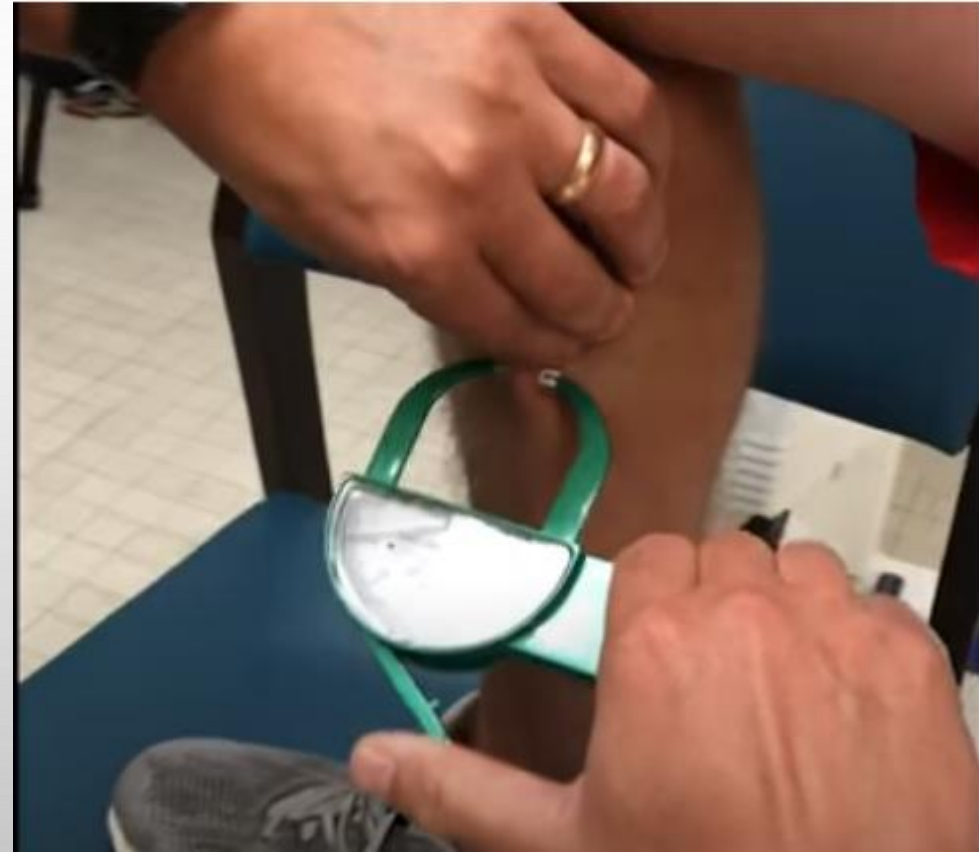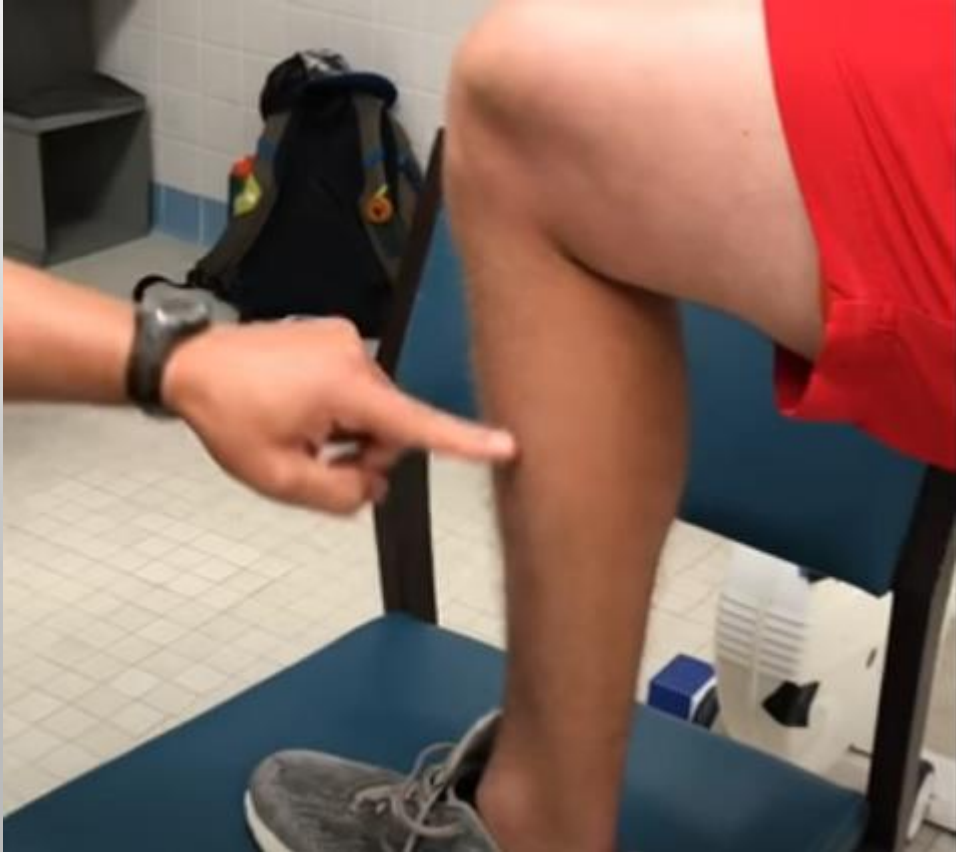ويعد من القياسات المفيدة لدراسة توزيع النسيج الدهني تحت الجلد، ويتم تحديد موقع قياسه في نقطة تقع أعلى الحرقفة على امتداد الخط الإبطي الأوسط.



سمك ثنايا الجلد اعلى الخط الانسي للساق: **PLI DE LA JAMBE**

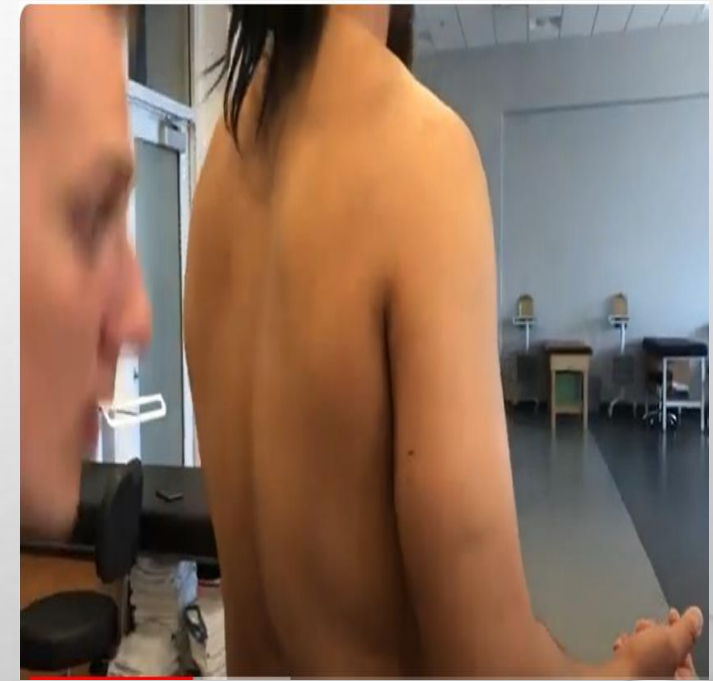
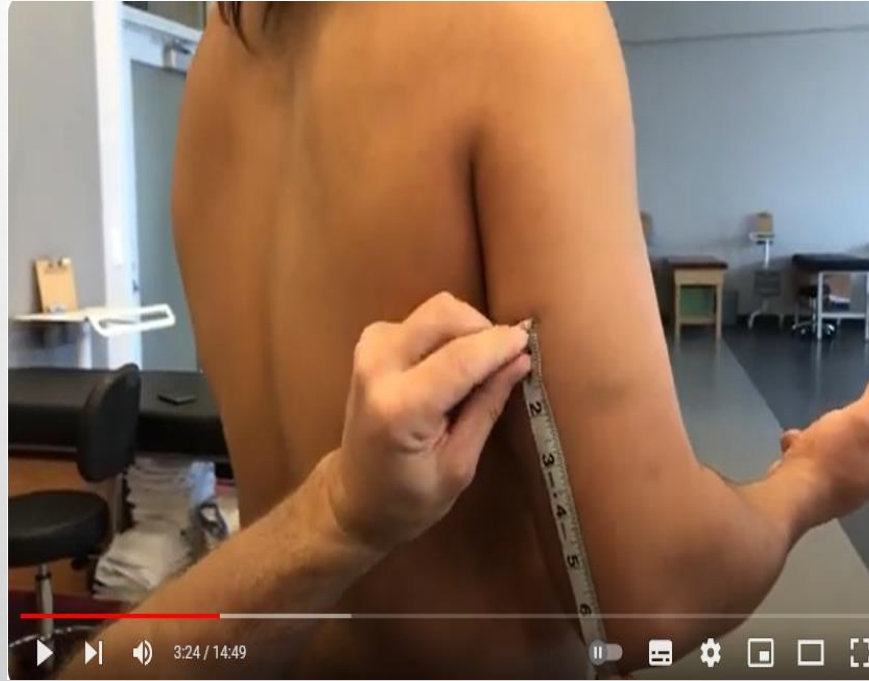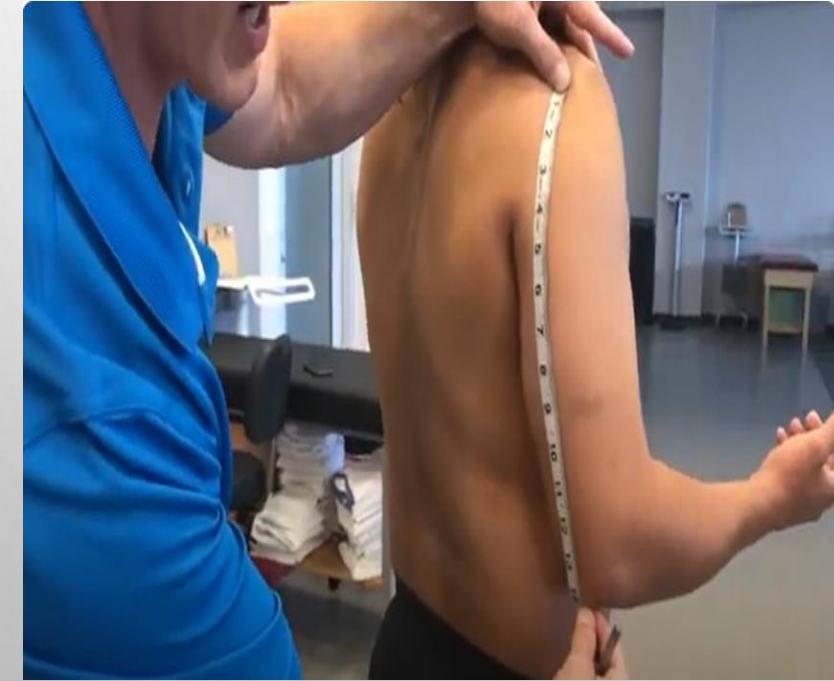المعبر عن عينة ممثلة تمثيلا جيدا للنسيج الدهني في منطقة الطرف السفلي وبالتحديد الرجلين، له أهمية خاصة بالنسبة للتنبؤ بالسمنة الكلية للجسم، يحدد موقع القياس على الجانب الانسي للساق عند اكبر محيط له حينئذ تسحب طية الجلد بالتوازي مع المحور الطولي للساق فوق الوجه الانسي لها.

Près sur la face postérieure de la jambe droite au niveau du muscle jumeau de la jambe



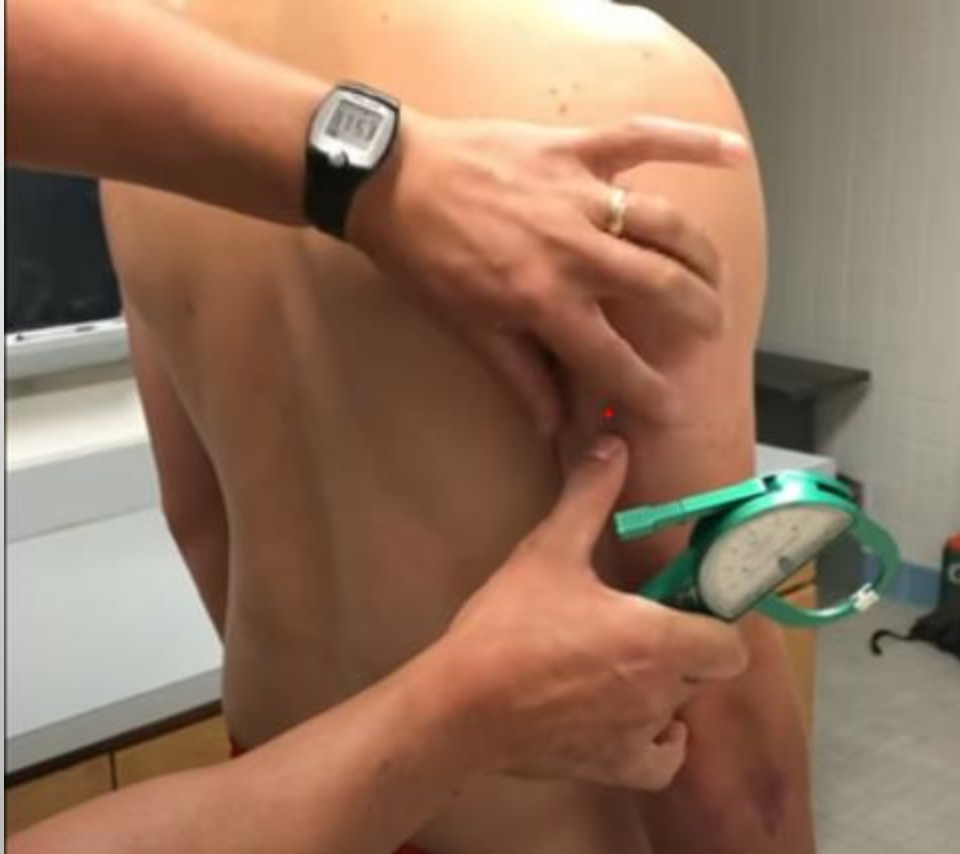سمك ثنايا الجلد عند العضلة ذات الثلاث رؤوس العضدية Pli tricipital

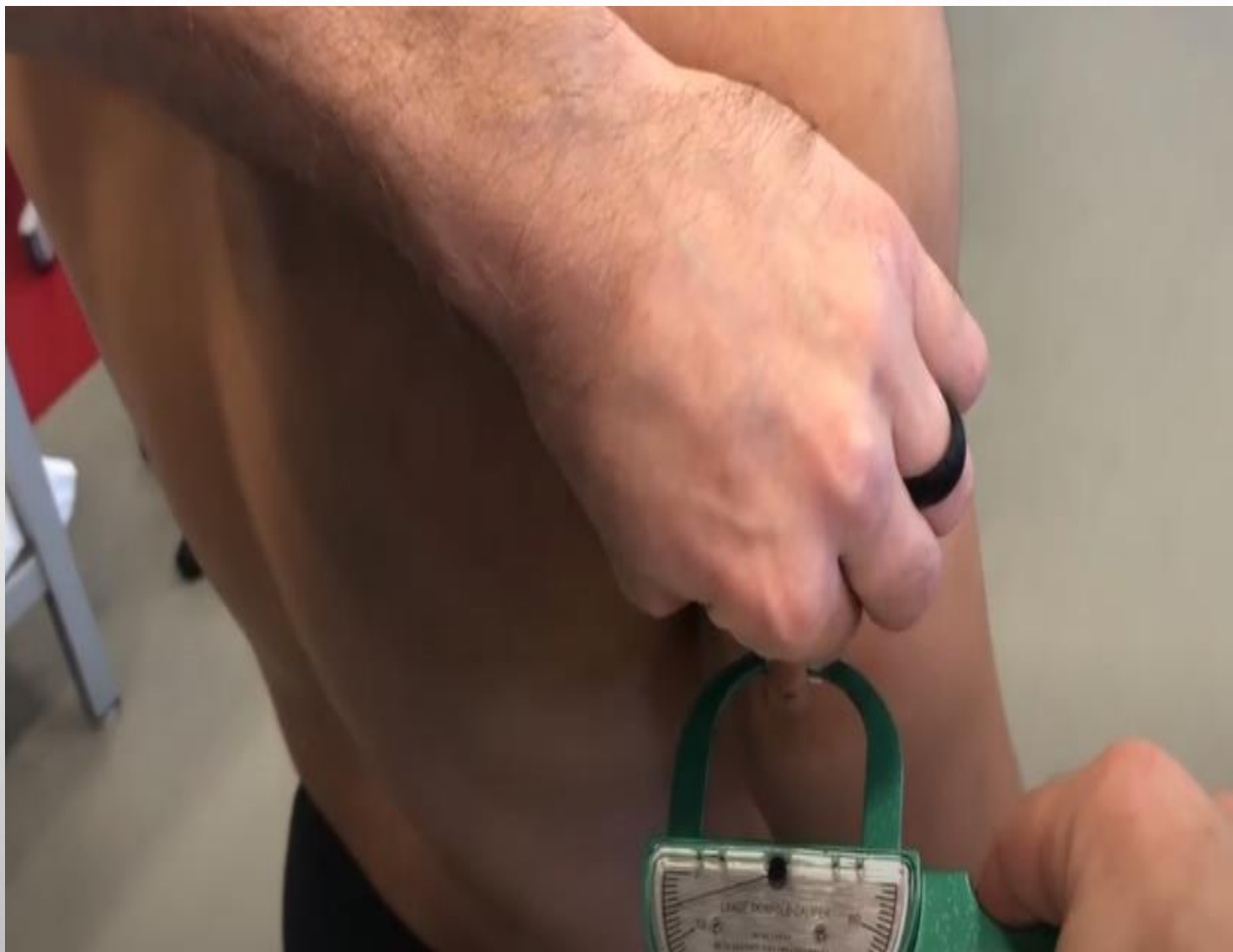يعد من أكثر المقاييس استعمالا في الدراسات والبحوث نظرا لكونه يتميز بالموضوعية، بالإضافة الى ارتباطه بالدهون في الجسم بمعادلات ارتباط مرتفعة، يتم القياس عن طريق تحديد العلامة الاتروبومترية التي تقع بين النتوء الاخرومي لعظم اللوح والنتوء المرفقي لعظم الزند، بحيث يكون المرفق منثني بزاوية قائمة. ثنية عمودية VERTICALE



PLI TRICIPITAL : AU NIVEAU DU TRICEPS, À PEU PRÈS AU MILIEU DU BRAS.

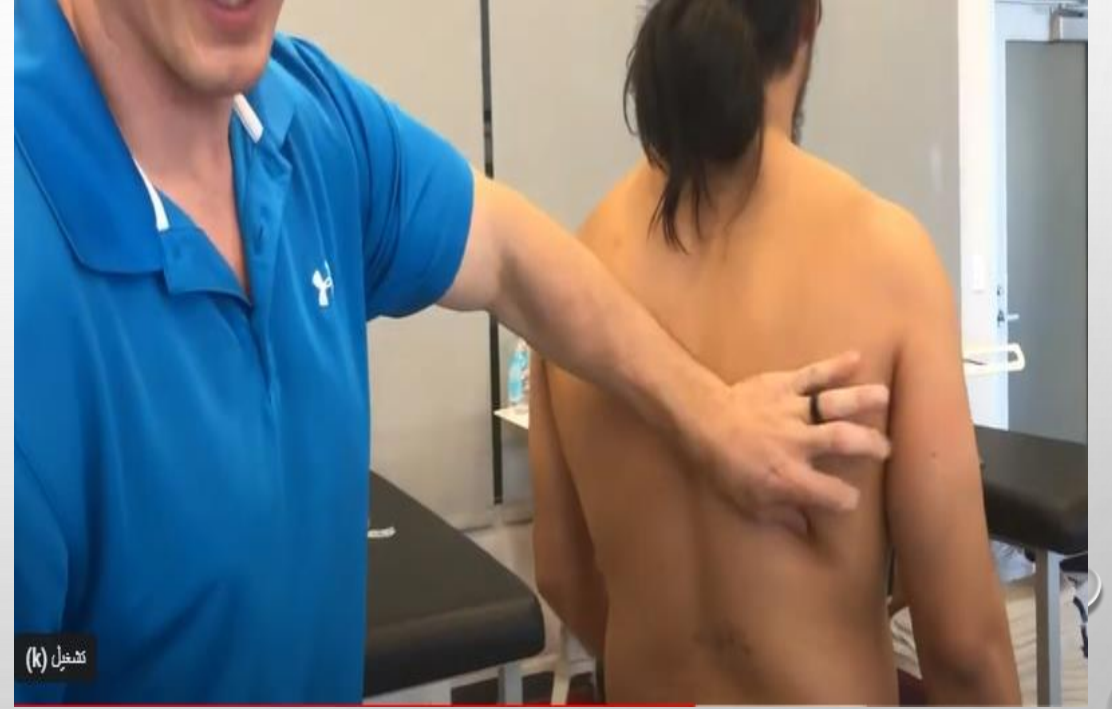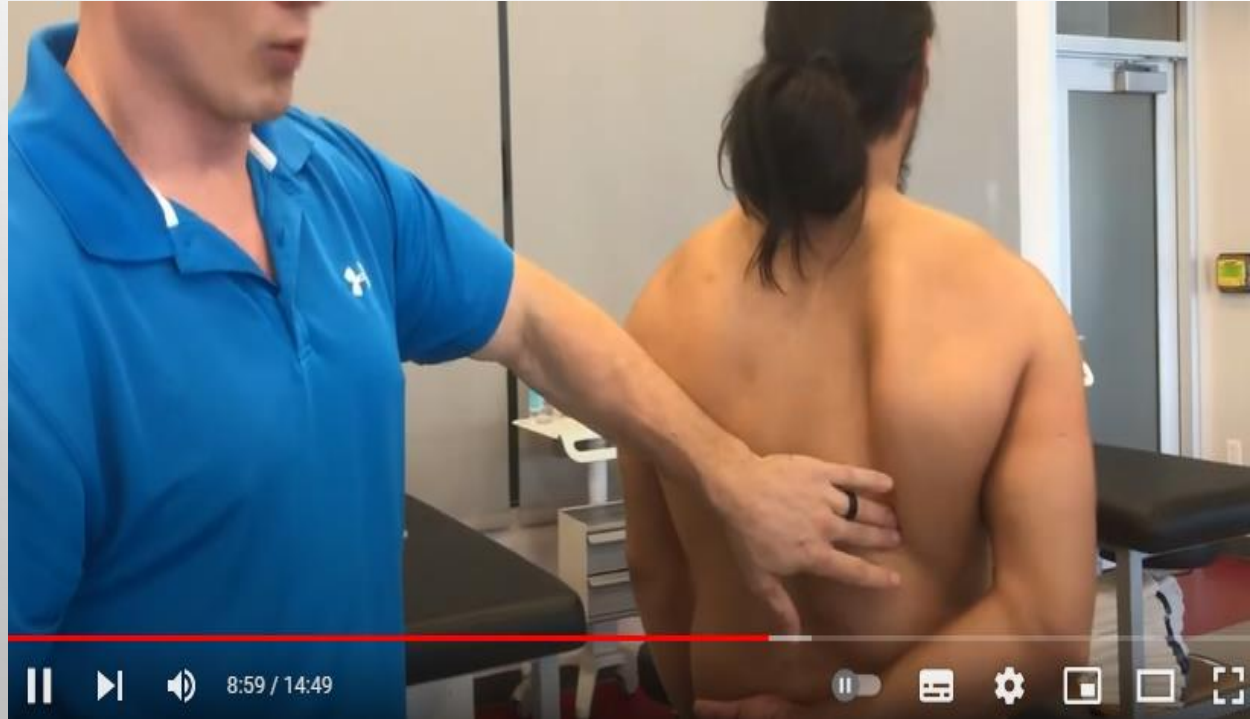سمك ثنايا الجلد في منطقة العضلة العضدية ذات الرؤوس الثلاثة: فوق العضلة ذات الثلاث رؤوس في منتصف المسافة بين النتوء المرفقي والنتوء الاخرومي للكتف ويكون المرفق ممتدا والعضلة مرتخية. ثنية رأسية (verticale)





PLI SOUS SCAPULAIRE : DANS LA RÉGION DU DOS SOUS L'ANGLE INFÉRIEUR DE L'OMOPLATE DROITE.

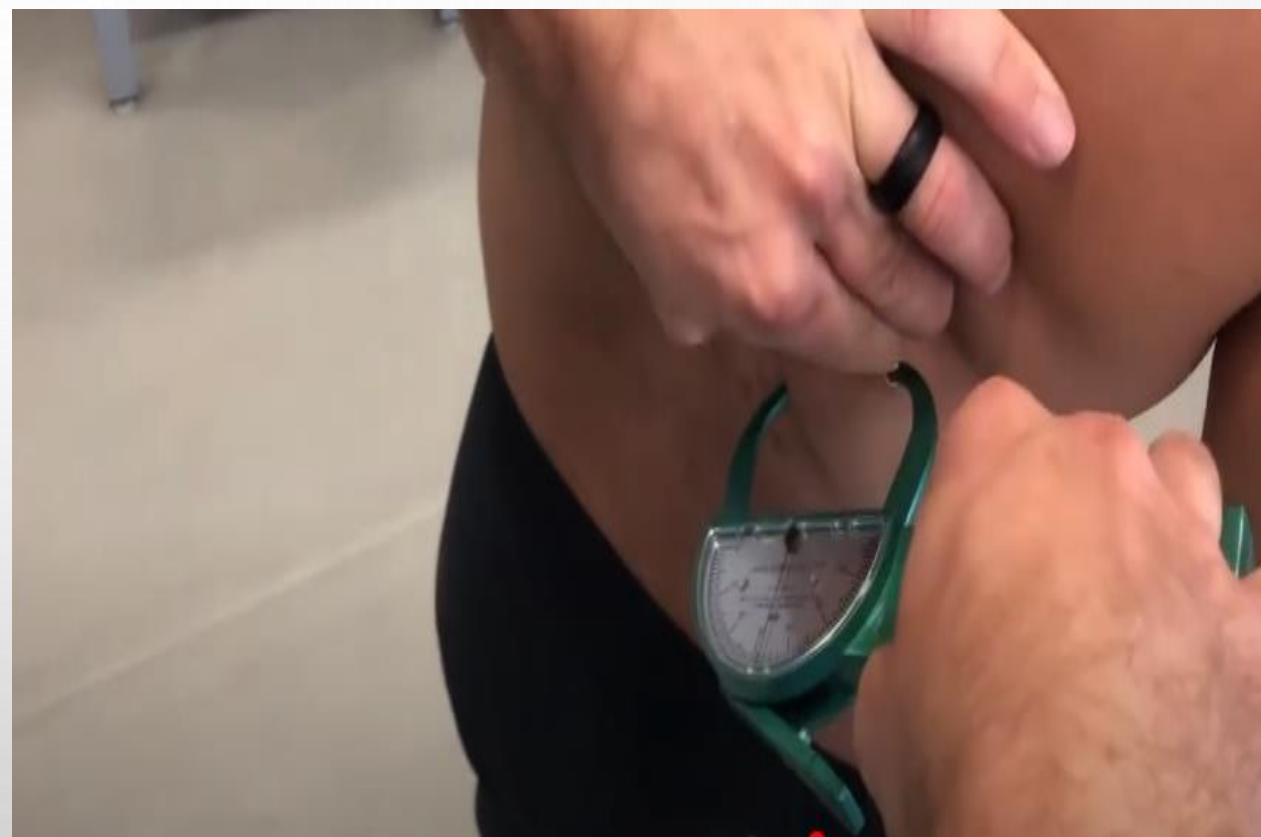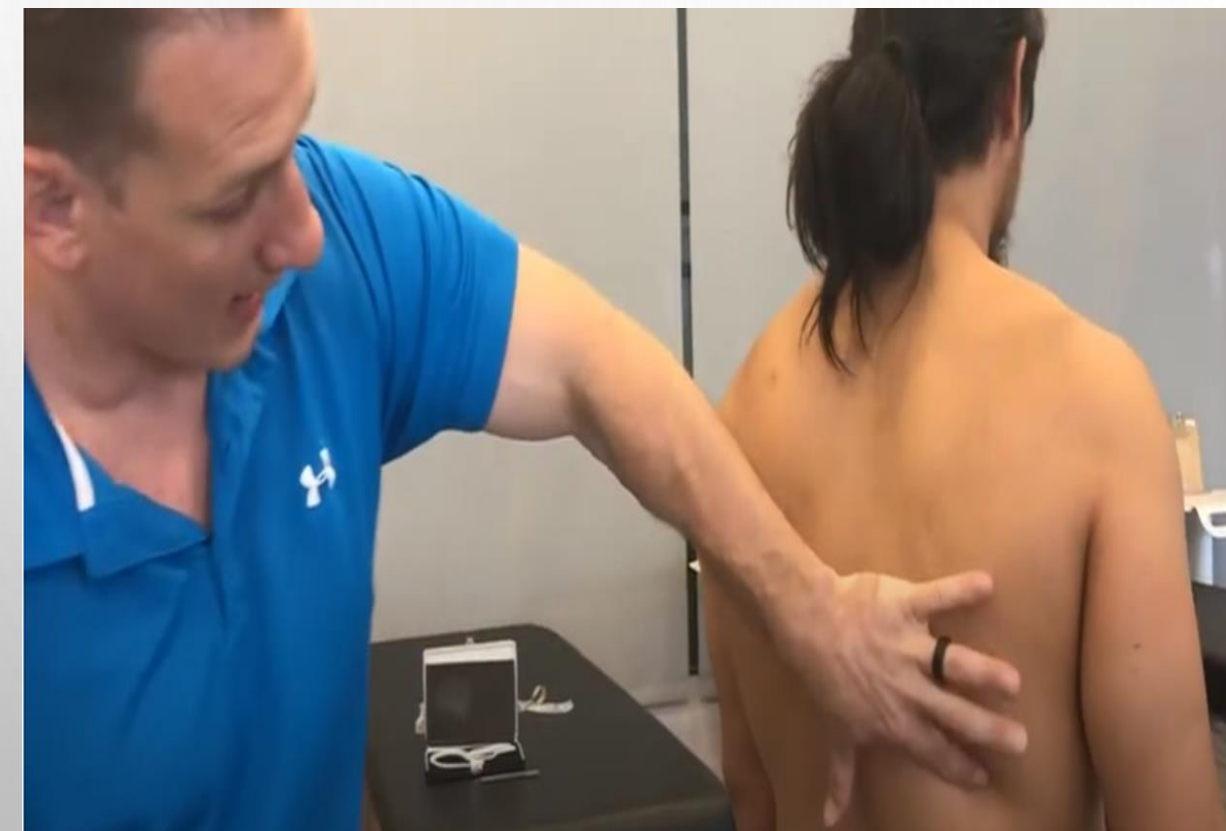سمك ثنايا الجلد في منطقة ما تحت عظم لوح الكتف: تحت الزاوية السفلى اعظم لوح الكتف (1-2سم) باتجاه العمود الفقري. ثنية مائلة



8:59 / 14:49

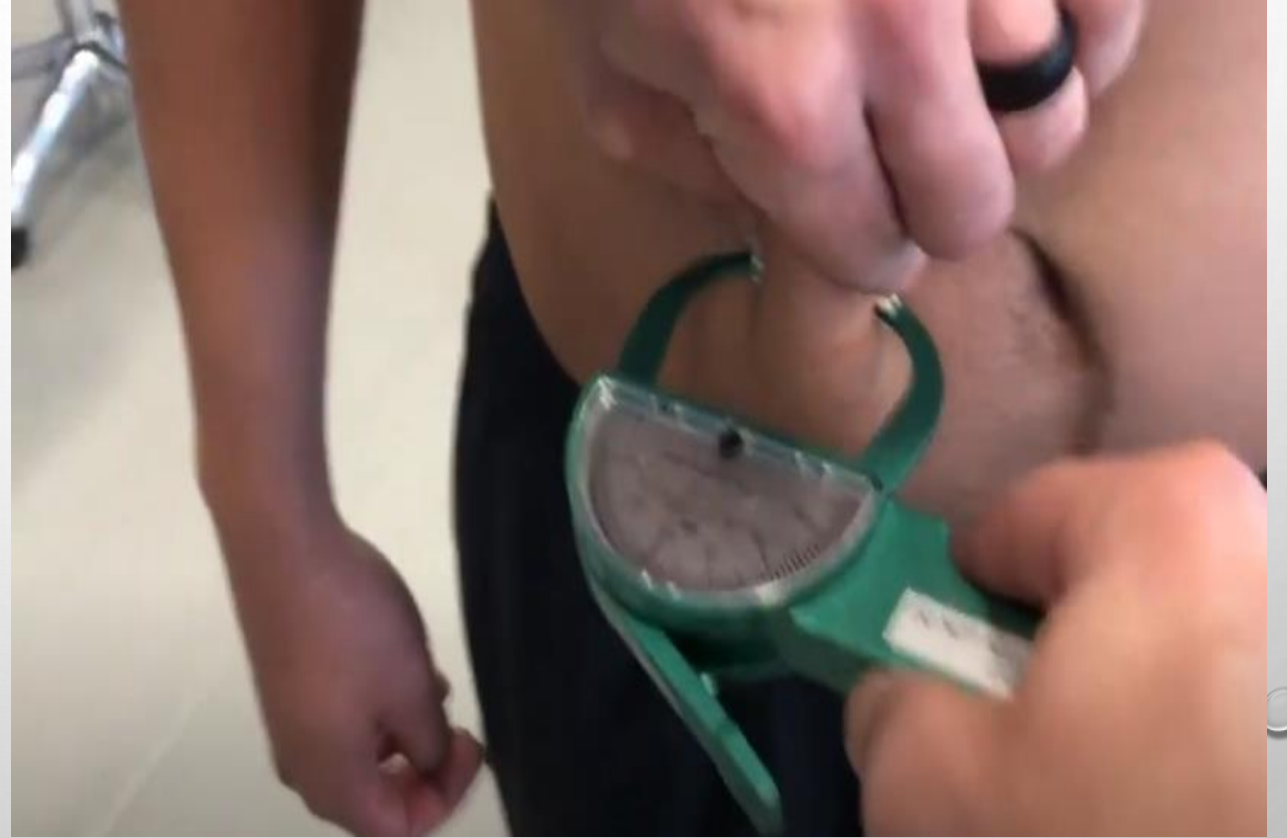
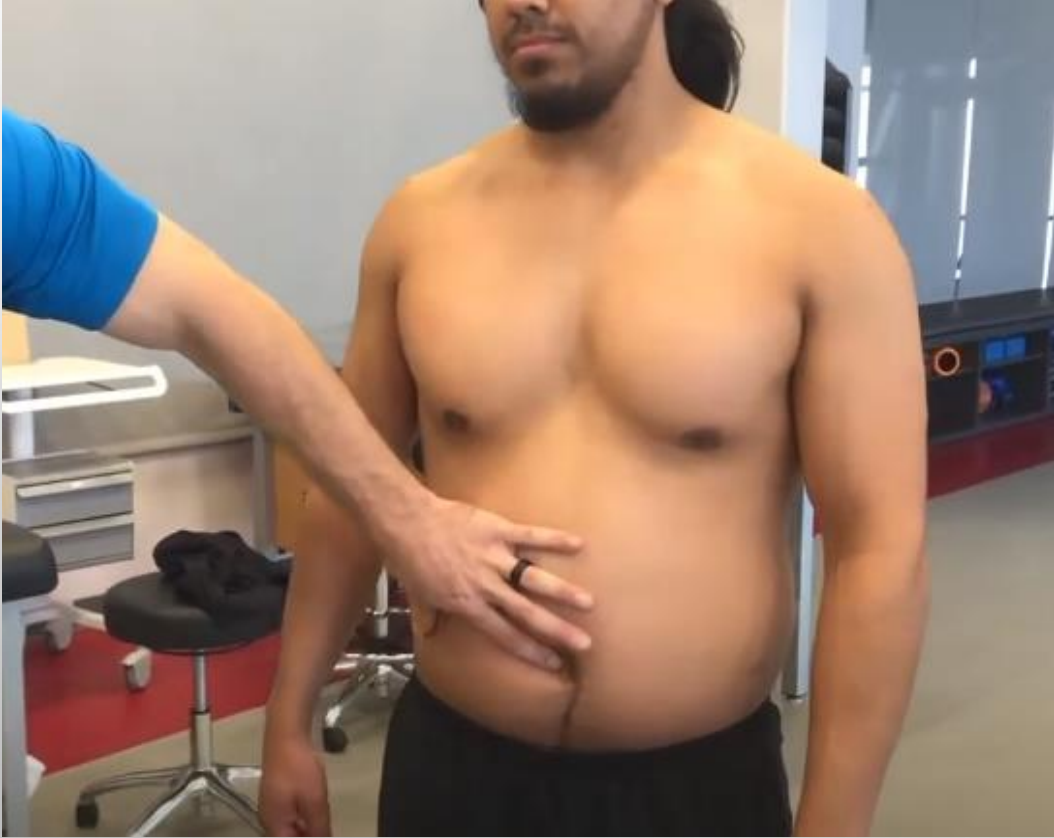
كشغل (k)



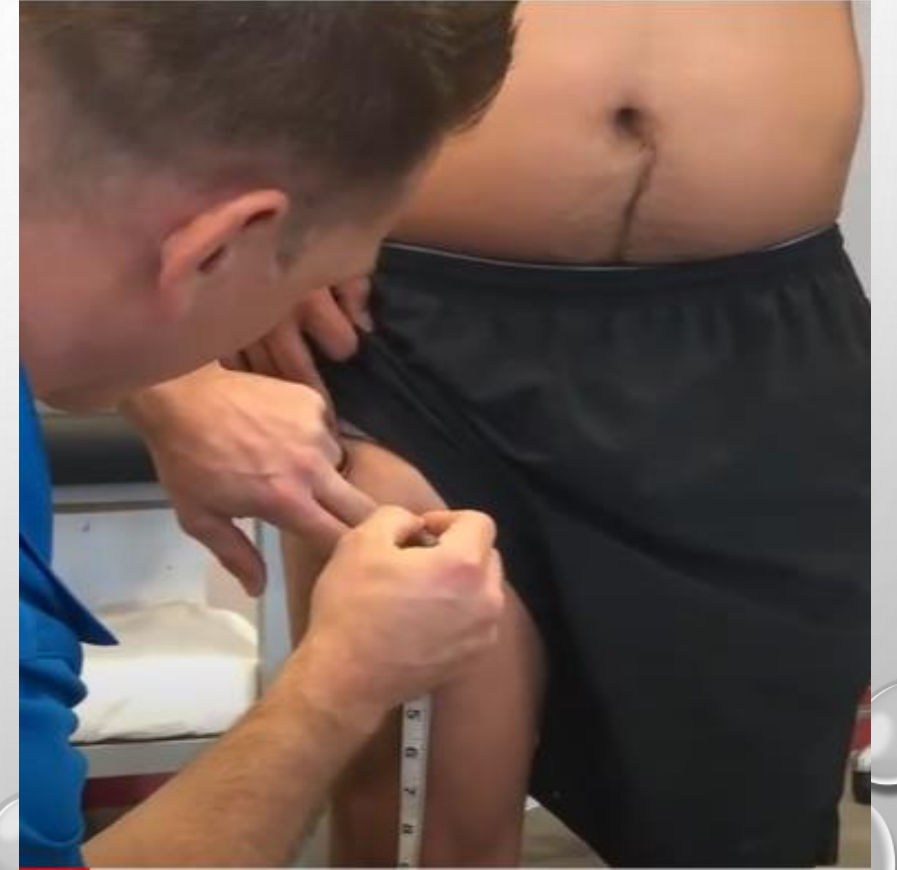
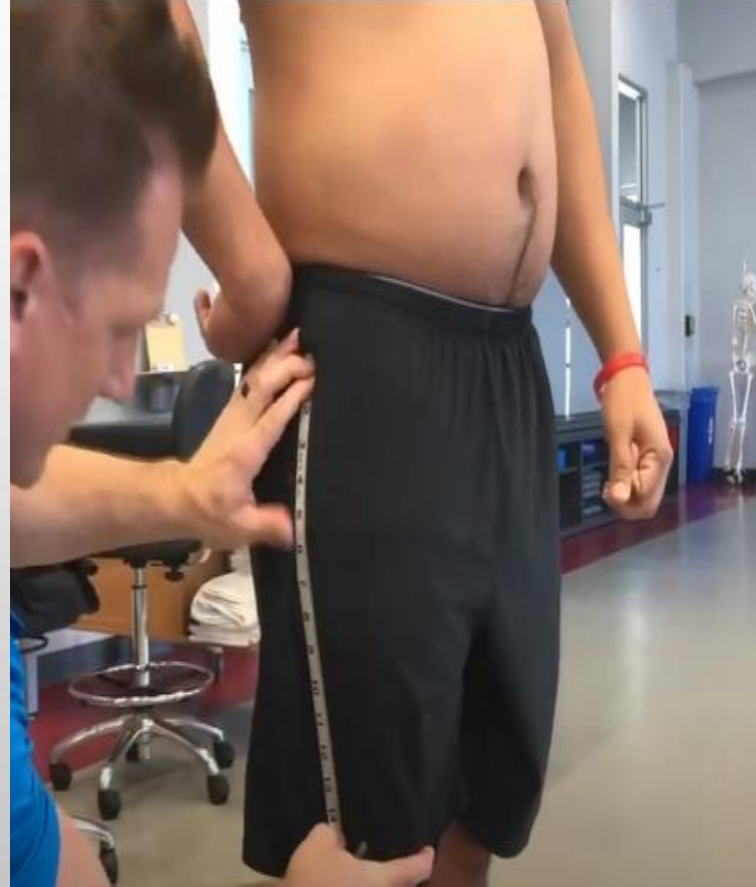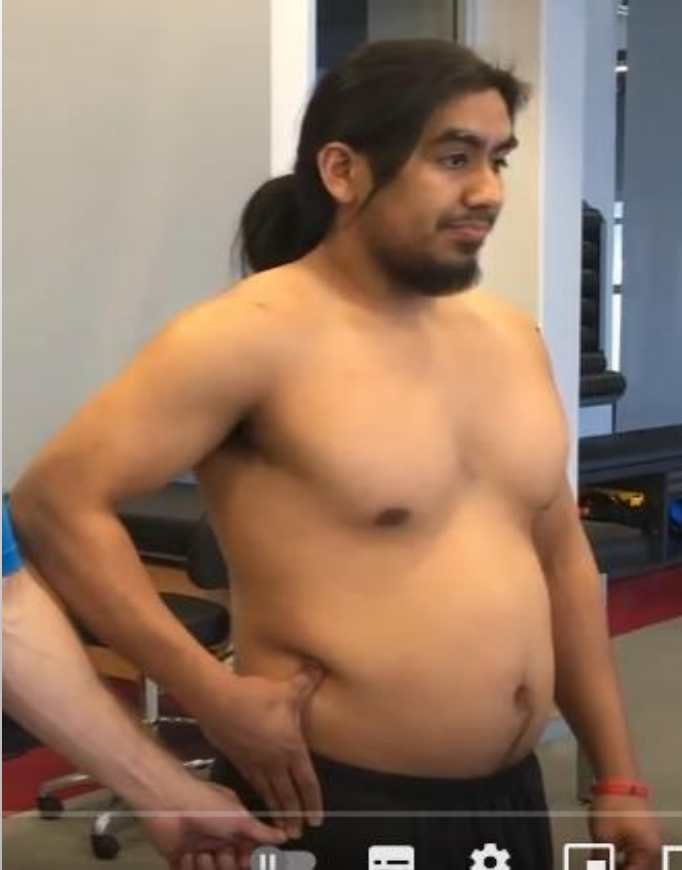PLIS DE L'ABDOMEN : SUR LE CÔTÉ DROIT À ENVIRON 5 CMS DU NOMBRIL.

سمك ثنايا الجلد في البطن: على جانب السرة من الجهة اليمنى تبعد حوالي 2 سم - 5 سم تقع النقطة السرية على بعد 5 سم على يمين الندبة السرية. على يمين منها ثنية افقية قياس وينبغي قياس هذه المسافة بشرط قياس



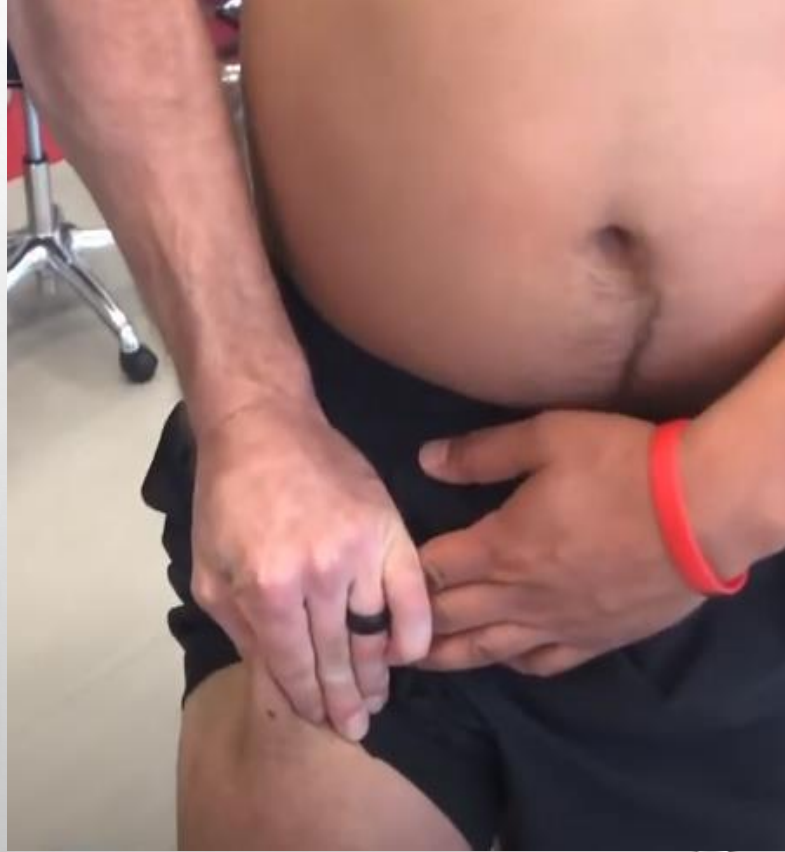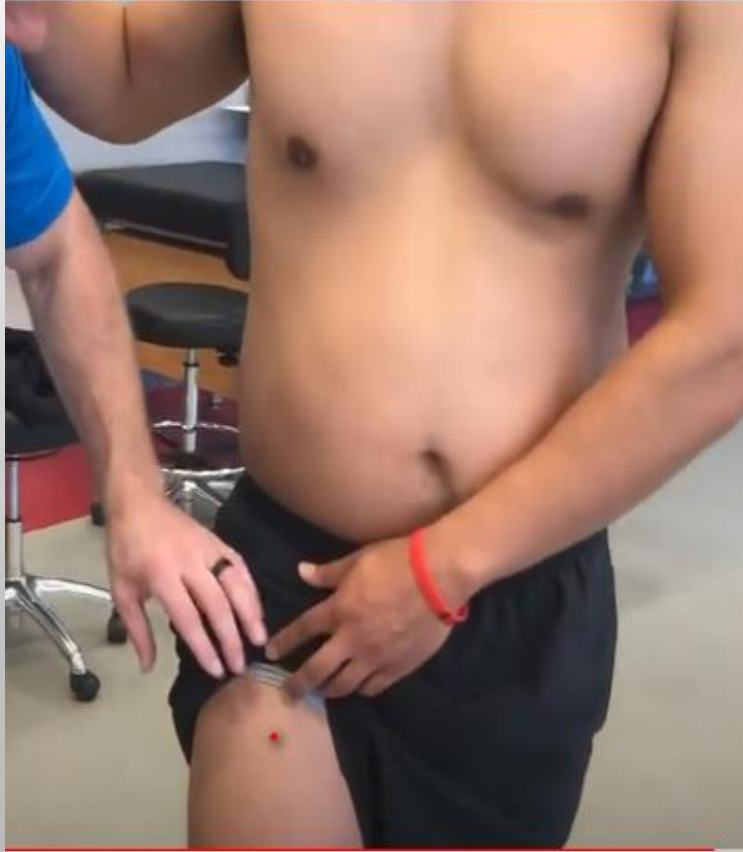Pli de la cuisse : Au-dessus du droit antérieur du quadriceps.

سمك ثنايا الجلد في منطقة الفخذ: في الجهة الامامية من الفخذ وفي منتصف
المسافة بين مفصل الركبة ومفصل الورك . ثنية رأسية (verticale)

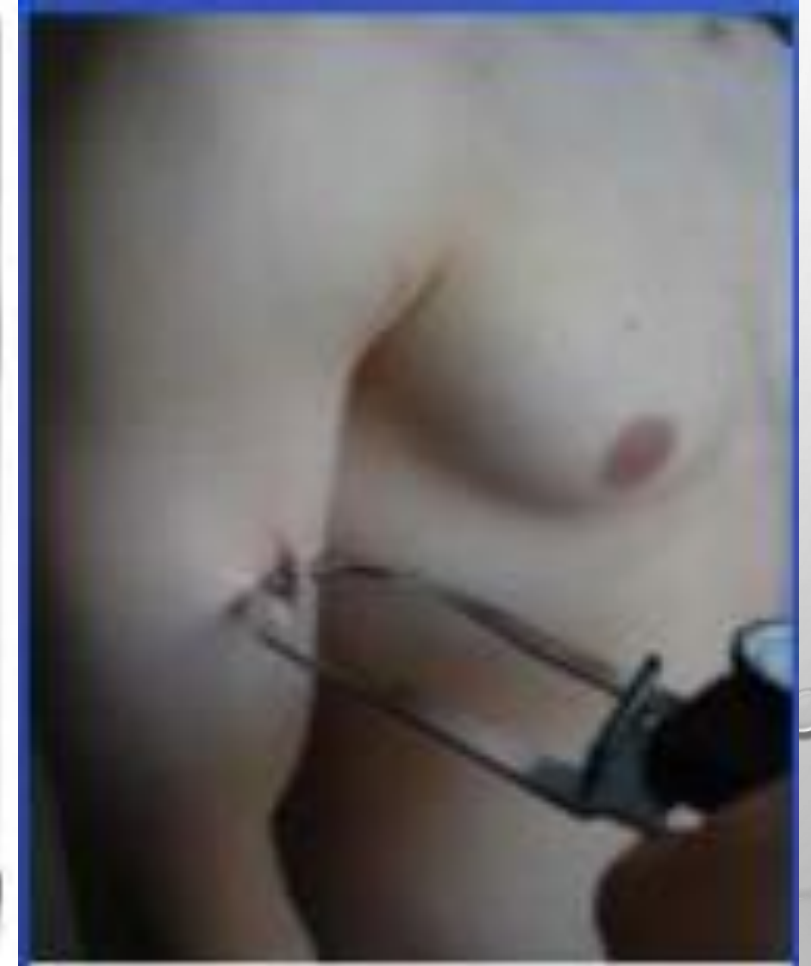
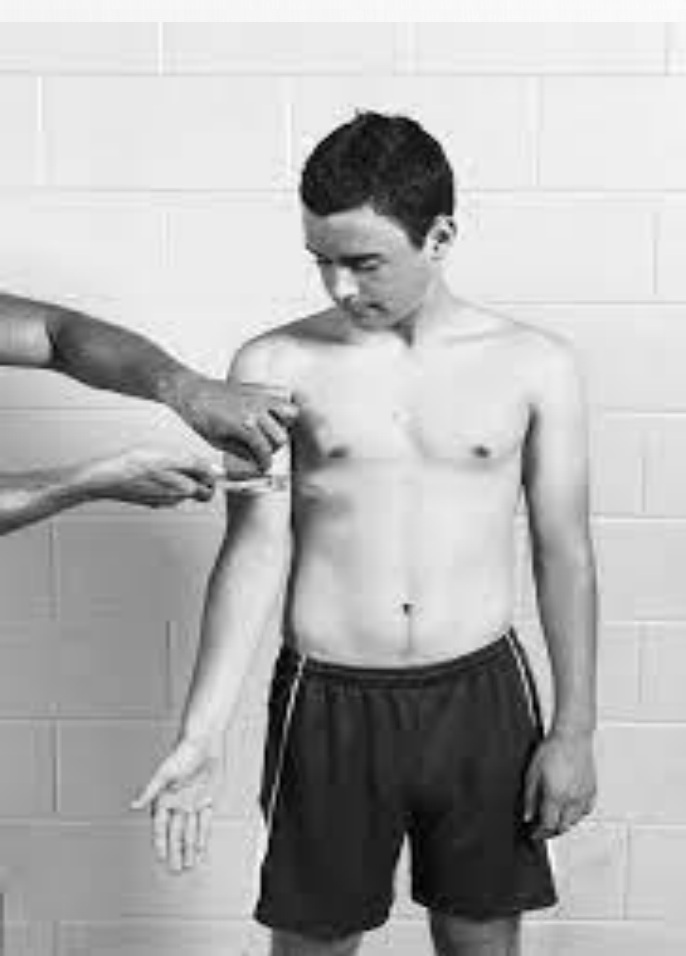
PLI DE LA CUISSE : AU-DESSUS DU DROIT ANTÉRIEUR DU QUADRICEPS.

سمك ثنايا الجلد في منطقة الفخذ: في الجهة الامامية من الفخذ وفي منتصف المسافة بين مفصل الركبة ومفصل الورك . ثنية رأسية (verticale)



PLI BICIPITAL : LE POINT BICIPITAL DOIT ÊTRE MARQUÉ SUR LA FACE ANTÉRIEURE DU BRAS, SUR LE MUSCLE BICIPITAL ET À MI-DISTANCE ENTRE L'ACROMION ET LE RADIUS. LE PLI CUTANÉ BICIPITAL DOIT ÊTRE PRIS VERTICALEMENT (PARALLÈLE À LA LONGUEUR DU BRAS).



PLI DE L'AVANT-BRAS : SUR SA FACE ANTÉRIEURE.



Pli de l'avant bras